

## ИМПЛАНТАЦИЯ: ПЕРЕЗАГРУЗКА. ОДНОЭТАПНЫЙ ПРОТОКОЛ И МОНОЛИТНЫЕ ИМПЛАНТАТЫ

### Введение

Активное распространение метода дентальной имплантации заставляет практикующих врачей и ученых вырабатывать более рациональные схемы их применения, оставаясь при этом в рамках подтвержденных опытом протоколов операции.

Надо отметить, что желания врачей и пациентов при опросе об имплантологическом лечении во многом совпадают (табл. 1).

Дефекты зубных рядов встречаются практически у 75% населения Российской Федерации трудоспособного возраста [4]. Это делает проблему адентии все более актуальной в современном обществе, заставляет искать новые, более эффективные способы ее лечения. Проблеме реабилитации пациентов с адентией при помощи дентальной имплантации посвящено много работ, в которых обсуж-

Таблица 1

#### Ожидания и требования к дентальной имплантации

Что хотят пациенты?	Что нужно докторам?	Совпадения
Безболезненность	Простота в работе	
Зубы побыстрее	Недолгий процесс обучения	
Новейшие технологии	Использование новых технологий	●
Высокие медицинские стандарты	Высокие технические стандарты продукции	●
Результат надолго	Безопасность для здоровья	●
Эстетичность	Высокая эстетичность	●
Доступность цены	Минимальная стоимость	●



#### Полупан П.В.

врач-стоматолог, челюстно-лицевой хирург, ГБУЗ МО МОНИКИ им. М.Ф. Владимирского, член стоматологических ассоциаций European Association for Cranio-Maxillo-Facial Surgery, Московской областной ассоциации стоматологов и челюстно-лицевых хирургов, Российско-Болгарского стомат. Общества, p\_polupan@mail.ru

### Резюме

С помощью анализа литературных данных и на основании собственных наблюдений автором обосновывается применение одноэтапной концепции и одноэтапных имплантатов и показываются преимущества перед общепринятой методикой двухэтапного протокола протезирования дефектов зубных рядов на имплантатах.

*Ключевые слова:* дефекты зубных рядов, имплантация, одноэтапная концепция имплантации, одноэтапный протокол имплантации, планирование, одноэтапные имплантаты, моноконтные имплантаты.

IMPLANTATION: RELOADED.

SINGLE STAGE PROTOCOL AND ONE-PHASE IMPLANTS.

Polupan P.V.

### The summary

The author of using literature data and on the basis of their own observations justified the use of single-stage concept and single-stage implants and shown advantages over the conventional two-stage procedure protocol prosthetic dentition defects on implants.

*Keywords:* dental defects, implantation, single-phase implantation concept, planning, single stage implants, one-phase implants.

даются вопросы хирургических техник, методов • протезирования, тактики ведения больных и другие [3, 8, 5, 7, 10].

Объемы имплантологических процедур, как и предсказывали, в последние годы заметно увеличились. По оценке ведущего консалтингового агентства «Morgan Stanley», цены на рынке в сегменте имплантатов за последние годы снизились и пока изменения этой тенденции не ожидается, что также способствует распространению этого метода.

В 2012 году европейский рынок зубных имплантатов, абатментов и асистирующей компьютером хирургии превысил 1 млрд долларов (немного больше, чем в США). И его рост продолжается, особенно на развивающихся рынках. Рынок дентальных имплантатов и костнопластических материалов является наиболее быстро растущим сегментом в сфере стоматологических технологий.

Существует большое количество торговых марок и производителей дентальных имплантатов (имплантов), как отечественных, так и зарубежных, которые обеспечивают многообразие и возможность выбора той или иной конструкции (рис. 1). Определить явного лидера на этом рынке сегодня практически невозможно, и распространенность систем имплантации зависит прежде всего от маркетинговых усилий компаний-производителей, а не от клинических результатов.

Стоматологи выбирают предпочтительную систему, исходя чаще из экономических соображений, чем из медицинской целесообразности [6]. Разнообразие конфигураций и конструктивных отличий не играет заметной роли в тактике лечения. Все системы традиционных двухэтапных имплантатов не отличаются принципиально, существенных преимуществ и отличий между ними нет. Поэтому эффективность лечения зависит не от фирмы-производителя, торговой марки (бренда), маркетинговой привлекательности или стоимости,

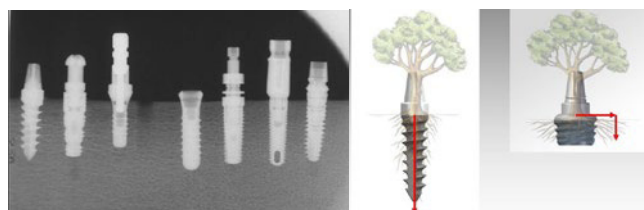


Рис. 1. Различные виды дентальных имплантатов и схема распределения жевательной нагрузки

а от уровня исполнительского мастерства хирурга и ортопеда-стоматолога.

Принципиальным отличием в тактике лечения является применение одноэтапной концепции.

На сегодняшний день в мировой практике хорошо зарекомендовал себя одноэтапный хирургический протокол и распространяется применение одноэтапных имплантатов. В литературе все чаще появляются работы, посвященные одноэтапному протоколу и одноэтапным имплантатам [3, 15, 18, 21].

### Немного о дизайне

Интересно, что история современной имплантологии начиналась с одноэтапных имплантатов (рис. 2). В первой половине XX века применялись различные материалы и конструкции имплантатов с крайне нестабильными результатами. Позже, когда от различных экспериментов перешли к практическому использованию, самым популярным материалом для имплантатов стал «Виталиум» – стоматологический кобальто-хромовый сплав.

После многочисленных исследовательских работ и оформления теории остеоинтеграции произошел прорыв концепции *винтовых* конструкций из титана. Предложенный Р-1 Branemark двухэтапный протокол установки и разборные винтовые имплантаты стали классическими и успешно используются по сей день. *Невинтовые* конструкции имплантатов (цилиндрические, пирамидальные, полые, поднадкостничные, лезвиевидные и т.п.) постепенно утратили свое значение и сейчас почти не применяются.

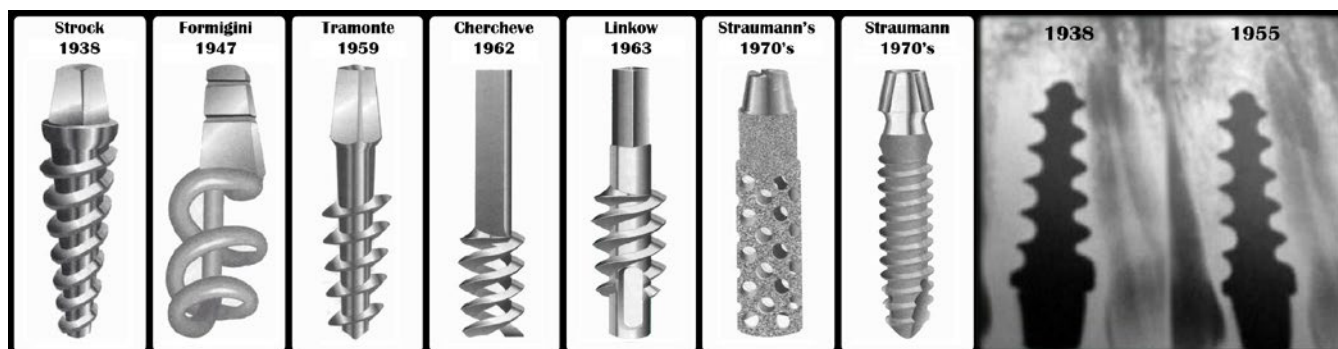


Рис. 2. Дизайн имплантатов 1930-1970-х годов и один из первых контрольных R-снимков имплантата Strock

Сегодня золотым стандартом является применение титановых винтовых имплантатов. Кроме их традиционной разборной конструкции, существуют неразборные (монокорневые, одноэтапные) имплантаты.



## Терминология

Следует различать протоколы дентальной имплантации (одноэтапный/двухэтапный), а также различные конструкции применяемых винтовых имплантатов (монокорневые/разборные). Ввиду существующей путаницы разберем подробнее эти базовые понятия.

**Двухэтапный протокол** операции имплантации является самым распространенным во всем мире и стал уже классическим. Данная методика подразумевает хирургическое вмешательство, состоящее из двух этапов: **1 этап** – операция установки имплантата; **2 этап** – операция раскрытия имплантата. По такому протоколу устанавливают только разборные имплантаты, состоящие из *внутрикостной* (непосредственно имплантат) и *внекостной* (абатмент) части.

В **одноэтапном протоколе** (одноэтапная имплантация) из хирургической части исключается второй этап операции – раскрытие имплантата, а внекостная часть (абатмент) позиционируется сразу во время операции установки имплантата. Заживление в этом случае проходит трансгингивально. Одноэтапно можно устанавливать как *одноэтапные (монокорневые)* имплантаты, так и *двухэтапные (разборные)* имплантаты, сразу фиксируя на них формирователь десны или абатмент.

**Одноэтапный имплантат** имеет те же части, что и двухэтапный – внутрикостную и абатмент, но при этом они соединены монолитно (рис. 3).

При сравнении основных характеристик протоколов имплантации можно сделать вывод, что одноэтапная методика является хорошей альтернативой и во многом превосходит двухэтапную (табл. 2).

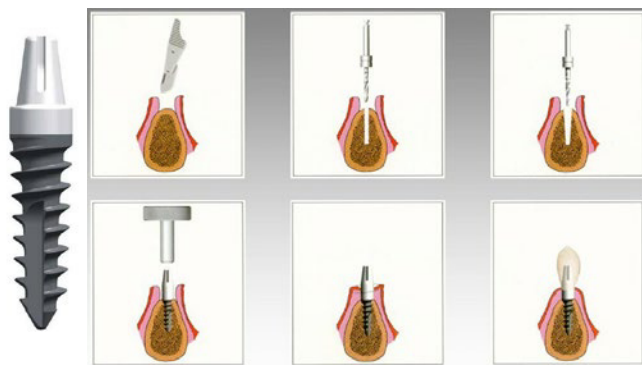

Рис. 3. Пример одноэтапного имплантата и схема протокола его установки

Не следует путать одноэтапную имплантацию с одномоментной и мини-имплантацией.

**Одномоментная имплантация** – это установка имплантата сразу же после удаления зуба. Может производиться как по одноэтапному, так и двухэтапному протоколу.

**Мини-имплантатами** называются имплантаты маленького диаметра (до 2,5 мм), которые, как правило, устанавливаются «бескровно», т.е. без разреза (отслаивания лоскута). К сожалению, такой способ установки зачастую ведет к их потере ввиду «слепоты» позиционирования в альвеолярном гребне [2, 20].

## Особенности

Одноэтапный имплантат имеет те же части, что и двухэтапный – внутрикостную и абатмент, но при этом они соединены монолитно. Это позволяет устанавливать их более агрессивно, делая спрединг кости в сложных случаях. Они активно используются в качестве альтернативы при сильной атрофии (узкий альвеолярный гребень), покрывая большее количество клинических ситуаций. Это позволяет уходить от костной пластики и сокращать, тем самым, сроки лечения. Монокорневые имплантаты менее требовательны к количеству и качеству кости, но требуют значительно большего внимания при установке.

Известно, что биомеханика распределения напряжений в костной ткани при имплантации аналогична распределению напряжений в однокорневом зубе [3, 18]. И поскольку функционально монолитная структура гораздо надежнее разборной, исключены такие проблемы, как раскрутка абатмента, перелом фиксирующего винта или имплантата, а само отсутствие микрощели

Таблица 2

### Сравнительная характеристика одноэтапного и двухэтапного протоколов имплантации

Некоторые характеристики протоколов имплантации	Одноэтапный протокол	Двухэтапный протокол
Количество этапов операции/хирургических инструментов	+	-
Простота алгоритма установки	+	-
Атравматичность	+	-
Длительность операции	V = V	
Риски во время заживления	-	+
Количество/сложность манипуляций при протезировании	+	-
Сроки полной реабилитации	+	-
Экономичность имплантации	+	-

в месте соединения исключает бактериальное загрязнение, появление неприятного запаха или развитие периимплантита [3, 10, 11, 13, 14, 18].

Одноэтапные имплантаты обычно имеют корневидную форму и агрессивный дизайн резьбы. Они обеспечивают максимальную первичную стабильность и распределяют жевательную нагрузку равномерно по всей площади поверхности, не вызывая напряжений в поперечных и продольных сечениях, вплоть до наступления остеоинтеграции (рис. 4). Стабилизация достаточна даже в пористой кости с преобладанием губчатой структуры (тип D4 по Leckholm/Zarb, 1985).

Особенностью является также то, что диаметр сформированного костного отверстия для имплантата  $\varnothing 4,5$  мм составляет всего  $\varnothing 3$  мм, что позволяет устанавливать имплантаты в узкий альвеолярный гребень, избегая таких сложных манипуляций, как костная пластика с ее часто разочаровывающими

результатами. При этом монолитный имплантат устанавливается с любым необходимым усилием, даже если это значительно превышает 50 см, максимально допустимым у всех двухэтапных конструкций ввиду опасности их разлома.

Надо отметить, что стоимость такой имплантации довольно невысока. Она складывается из минимального набора расходных материалов и сопутствующих инструментов, что снижает себестоимость процедуры. При этом *стоимость коронки на зубе и имплантате не отличается* [6].

При протезировании на одноэтапных имплантатах могут применяться различные виды конструкций: несъемные (коронки, мостовидные протезы), съемные (частичные и полные с замковым, телескопическим, балочным креплением).

Краткое сравнение разборных и монолитных имплантатов приведено в следующей таблице (табл. 3).

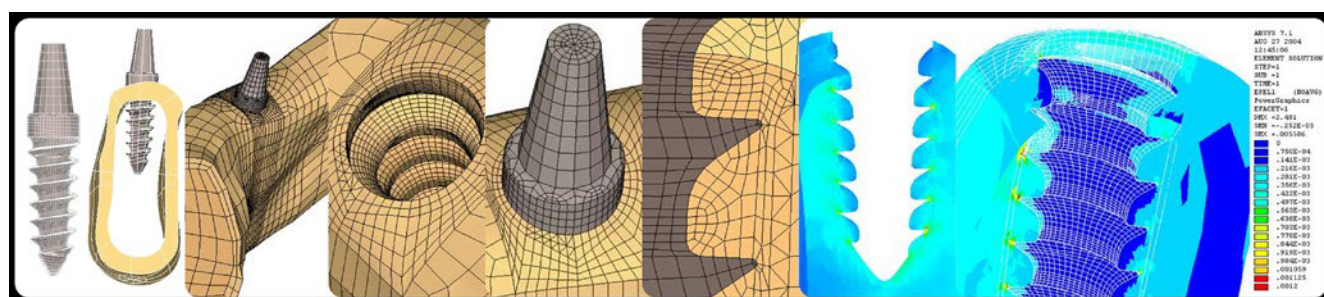


Рис. 4. Схема математической модели расчета распределения жевательных нагрузок методом конечных элементов

Таблица 3

Сравнительная характеристика одноэтапных и двухэтапных имплантатов

Некоторые характеристики имплантатов	Одноэтапный (монолитный) имплантат	Двухэтапный (разборный) имплантат
Самоуплотнение кости (аутоспрединг)	+	+ -
Возможность изменения угла установки имплантата	+	-
Возможность установки в узкий альвеолярный гребень	+	-
Возможность изменения угла абатмента	+ -	+
Требования к параллельности опор	V	-
Бактериальная контаминация соединения	-	V
Риск разлома имплантата	-	V
Риск подвижности после установки	V	-
Риск подвижности после протезирования	-	V
Сложность удаления имплантата при необходимости	-	V
Единая ортопедическая платформа	+	+ -
Простота изготовления коронки	+	+ -
Риск раскрутки винта абатмента	-	V
Экономичность протезирования	+	-

## Планирование

Планирование в имплантологии занимает принципиальное место. Успех или неудача зависят во многом от этого. Необходимо помнить, что конечной целью имплантации является именно ортопедическая конструкция, т.е. новые зубы пациента. Стремление к усложнению плана лечения не всегда оправдано клинически, этически и экономически [12, 15]. И если сложное лечение не гарантирует эстетический долгосрочный конечный результат, более простой и надежный путь является предпочтительным.

На этапе планирования после опроса пациента и выявления его жалоб проводится клинический осмотр с применением дополнительных методов исследования (рентгенография, томография, реография, денситометрия, изучение контрольно-диагностических моделей, анализов крови). Совместно с врачом-ортопедом и зубным техником проводится анализ полученных данных с целью оптимизации окклюзионной нагрузки, и составляется план лечения. При необходимости изготавливаются рентгенологический и хирургический шаблон. После оценки клинической ситуации выбирается количество, наиболее подходящая длина и диаметр имплантатов и места их установки [3, 13, 18].

Необходимо отметить, что установление доверительных отношений в коммуникации пациент/врач, является неотъемлемой частью успешного лечения, так как эмоциональное восприятие для пациента не менее важно, чем визуальное или функциональное [9].

## Хирургический этап

По одноэтапной методике дентальная имплантация проводится согласно стандартному хирургическому протоколу.

Особенностью хирургического этапа является чрезвычайная важность позиционирования

имплантатов во время установки (место установки и направление оси). Поскольку даже при использовании навигационных техник, запланированное и фактическое расположение и ориентация имплантата почти всегда отличаются друг от друга, оперирующему хирургу необходимо самостоятельное видение будущего протезирования [2, 17, 19, 20]. У врачей, имеющих ортопедический опыт, это не вызывает сложностей, и лучше всего получается у имплантологов, самих занимающихся протезированием на имплантатах (рис. 5).

Во время установки контролируется глубина погружения, минимально до границы шероховатой и полированной поверхности. Лучше, учитывая будущую травматическую атрофию гребня, погружать полированную шейку на 1-2 мм. После этого обязательна проверка межокклюзионной высоты в положении центральной окклюзии. Разобщение абатмента и его антагониста в полости рта должно быть безусловным, т.е. видимым на 1-3 мм, необходимыми для будущей коронки. Необходимо также помнить об апроксимальных расстояниях между зубами и имплантатами, чтобы костная перегородка между их краями была не менее 2-3 мм.

## Ортопедический этап

При правильном позиционировании протезирование на одноэтапных имплантатах не вызывает затруднений и отличается простотой и надежностью.

Спустя 8-12 недель после операции бескровно устанавливаются силиконовые формирователи десны. И уже через 2-3 дня снимается двухслойный одномоментный силиконовый оттиск с помощью стандартной слепочной ложки и пластиковых трансферных колпачков («техника закрытой ложки»). Техника «открытой ложки» и металлических прикручиваемых трансферов в этом протоколе не применяются, к тому же, простой прямой оттиск абатмента намного лучше традиционной техники открытой ложки [12]. Для точного прилегания мягких тканей и контура прорезывания коронки желателен изготовление гипсовой модели с десневой маской.

При неблагоприятном наклоне необходимо препарировать абатмент. Это производится либо непосредственно во рту перед получением оттиска (он в таком случае снимается без трансферных колпачков, как со своих зубов), либо аналог абатмента фрезеруется техником на гипсовой модели, затем изготавливается протез и ключ для врача из моделировочной пластмассы.

Стоимость зуботехнических работ на таких имплантатах аналогична стоимости стандартных работ на естественных зубах, поскольку не требует

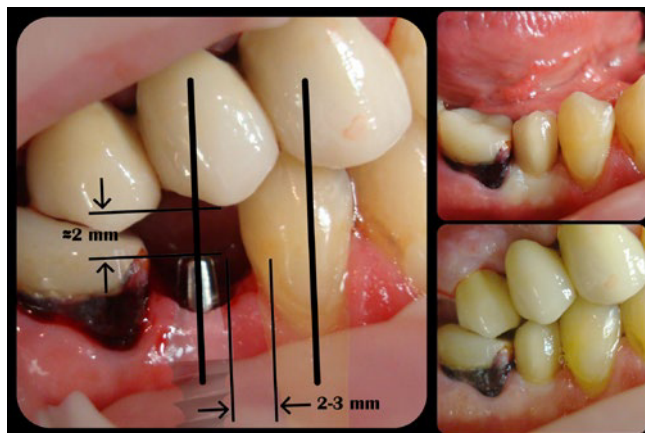


Рис. 5. Правильное позиционирование одноэтапного имплантата при установке

покупки самого абатмента, долгих процедур его снятия/установки и специальных фрез.

Конструкции фиксируются на постоянные цементы: стеклоиономерный, поликарбоксилатный, цинкфосфатный. При установке металло-керамических коронок также часто используется пластичный цемент для временной фиксации, при этом, такую конструкцию всегда можно снять, а степень фиксации достаточна, если изготовленная конструкция прецизионна.

## Заключение

Имплантация занимает все большее место в практике врачей-стоматологов, и признается самым перспективным направлением в развитии нашей специальности. Одноэтапный протокол имплантации включает те же хирургические этапы, что и двухэтапный, за исключением этапа операции раскрытия имплантата. Он характеризуется простотой и минимумом хирургических шагов и компонентов, не отличаясь эффективностью лечения. При этом результат лечения зависит от знаний и мастерства врача, а не от вида и марки имплантата.

## Выводы

1. Применение одноэтапной концепции и одноэтапных имплантатов является альтернативой общепринятой методике двухэтапного протокола и позволяет во многих случаях с успехом избежать костной пластики, являющейся достаточно травматичной, долгой, дорогой и недостаточно предсказуемой процедурой. Тем самым, уменьшается срок реабилитации пациентов.

2. Одноэтапные (моноконтурные) имплантаты лишены недостатков двухэтапных (разборных), более просты в протезировании, но в то же время, требуют от врача более точного позиционирования во время операции.

3. Наличие ортопедического опыта у оперирующего хирурга обеспечивает простоту и успех дальнейшего протезирования.

4. Изготовление несъемных ортопедических конструкций и их себестоимость не отличается от таковых на собственных зубах.

5. Одноэтапный имплантат является недорогим выбором, особенно в сложных клинических случаях, требующих простых решений.

## ЛИТЕРАТУРА

1. Дов М. Олмог. Предотвращение неудачных результатов в имплантологии // Dental Tribune Россия. №4. – Т.12. – Август, 2013. – С. 22.

2. Жан-Николя Ассон, Жак Ассид. TRIPOD – новый протокол немедленной нагрузки имплантатов // Dental Tribune Россия. №2. – Т.12. – Апрель, 2013. – С. 1.
3. Загорский В.А. Протезирование при полной адентии // М., Медицина. – 2008. – 374 с. – С. 144-170.
4. Копейкин В.Н., Миргазизов М.З. Ортопедическая стоматология: Учебник. – Изд. 2-е доп. – М.: Медицина, 2001. – 624 с.
5. Кулаков А.А. Хирургические аспекты реабилитации больных с дефектами зубных рядов при использовании различных систем зубных имплантатов: автореферат диссертации ... доктора медицинских наук. – М., 1997. – 27 с.
6. Мауро Лабанка. Рентабельность в имплантологии // Dental Tribune Россия. №3. – Т.12. – Июль, 2013. – С. 1-4.
7. Параскевич В.Л. Дентальная имплантология // М., МИА. – 2006. – 339 с.
8. Робустова Т.Г. Импантация зубов. Хирургические аспекты // М., Медицина. – 2003. – 558 с.
9. Стоев В., Петкова П. Наши пациенты, кто они? // Софтрейд. – 2011. – 208 с.
10. Стоматологическая имплантология // Под ред. С.Ю. Иванова. – М.: ГОЭТАР-мед. – 2004. – 295 с.
11. Февралева А.Ю., Давидян А.Л. Атлас пластической хирургии мягких тканей вокруг имплантатов // Поли Медиа Пресс. – 2008. – 264 с.
12. Цви Фудим. Обзор методик получения оттисков при имплантации: применение оттискного трансфера в сравнении с прямым оттиском абатмента // Dental Tribune Россия. №2. – Т.12. – Апрель, 2013. – С.22.
13. Шастин Е.Н. Творческий потенциал дентальной имплантации // Дентал Юг. – №10. – Ноябрь, 2008. – С. 46-48.
14. Brånemark P.I., Zarb G., Albrektsson T. Integrated Prostheses - Osseointegration in Clinical Dentistry // Quintessence Publishing, Co., Inc. – 1985. – Chicago. – 352 p.
15. Matthias Peuten, Anton Dunsche. Ethik und Ästhetik in der Implantologie // ZAHN PRAX 15, 2. – 2012. – P. 100-105
16. Scharf D.R., Tarnow D.P. Success rates of osseointegration for implants placed under sterile versus clean conditions // Journal of Esthetic Dentistry 1994; 6 (2): 61-4.
17. Schneider D., Marquardt P., Zwahlen M., Jung R.E. A systematic review on the accuracy and the clinical outcome of computer-guided template-based implant dentistry // Clin. Oral Implants Res. 2009; 20 Suppl 4: 73-86.
18. Troedhan A., Schlichting I. and Kurrek A. Aesthetic gingival management: Preservation of the anatomical structures and the gingival aesthetics by immediate implant-insertion after loss of anterior teeth and premolars – Results of a 5-year prospective study with 348 inserted one-phase implants // Open Journal of Stomatology, 2013, 3, 146-154.
19. Valente F., Schiroli G., Sbrenna A. Accuracy of computer-aided oral implant surgery: a clinical and radiographic study. // Int. J. Oral Maxillofac. Implants 2009; 24 (2): 234-42.
20. Yong L.T., Moy P.K. Complications of computer-aided-design/computer-aided-machining-guided (NobelGuide) surgical implant placement: an evaluation of early clinical results. // J. Clin. Implant Dent. Relat. Res. 2008; 10 (3): 123-7.
21. Полупан П.В. Одноэтапная имплантация – новый горизонт в имплантологии. Dental Tribune. Россия. 2014; 1 (13): 6-8.